



Caso clínico. Dermatología

Una imagen vale más que mil palabras. El dermatoscopio en la consulta de Atención Primaria

Ainoa Buendía de Guezala^a, Diana Gutiérrez Buendía^b, Ariana Méndez Sierra^b

^aCS La Barrera. Castro Urdiales. Cantabria. España.

^bCS de Santoña. Santoña. Cantabria. España.

Publicado en Internet:
26-mayo-2025

Ainoa Buendía de Guezala:
ainoabg93@gmail.com

INTRODUCCIÓN

El xantogranuloma juvenil es un trastorno benigno poco frecuente. Se puede presentar durante el primer año de vida o de forma congénita como uno o más nódulos eritematosos o amarillentos, de predominio en la zona de cabeza y cuello.

El diagnóstico es clínico, pudiendo precisar de confirmación mediante biopsia. En el dermatoscopio presenta una imagen descrita como en “sol poniente”, una imagen central amarillo-naranja, con zonas de depósito amarillo pálido (“nubes”) y un halo eritematoso; con posibles telangiectasias lineales periféricas. Las lesiones cutáneas son autolimitadas y no suelen requerir tratamiento.

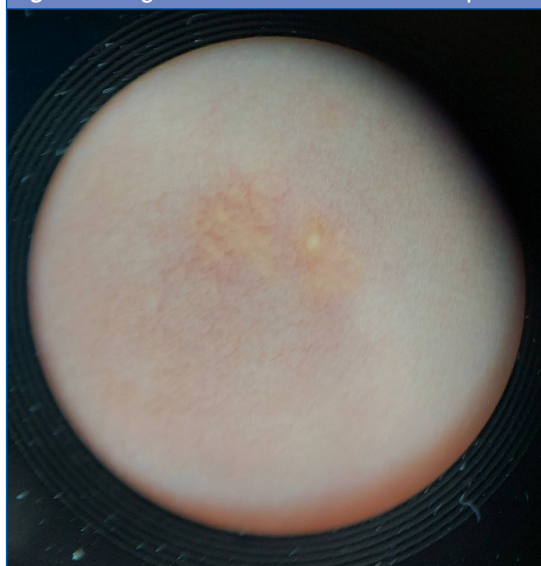
RESUMEN DEL CASO

Niña de 18 meses valorada en la consulta de Atención Primaria que presenta desde el nacimiento una lesión en la mejilla derecha. En este tiempo la lesión se ha mantenido estable, sin crecimiento ni edema con el rascado, no impresiona de pruriginosa.

A la exploración presenta dos pápulas de coloración amarillenta con halo periférico eritematoso y sin lesiones en otras localizaciones. Observando la lesión con el dermatoscopio se aprecian dos lesiones con coloración central amarillo-naranja con zonas más blanquecinas y lesiones vasculares perilesionares (Figura 1).

Se remite el caso vía teledermatología, con diagnóstico final de xantogranuloma juvenil congénito. Al tratarse de una lesión aislada, requiere actitud expectante, ya que tiende a resolverse sola en 3-6 años, vigilando la aparición de manchas café con leche, por su asociación con la neurofibromatosis tipo 1.

Figura 1. Imagen de la lesión en el dermatoscopio



CONCLUSIONES

- La patología cutánea es uno de los principales motivos de consulta en Atención Primaria, por lo que tener casos clínicos con iconografía es útil en la formación de los pediatras.
- La dermatoscopia es una técnica precisa, sencilla y no invasiva de gran utilidad en el día a día de la consulta de Atención Primaria, que ayuda en el diagnóstico de lesiones cutáneas.

Cómo citar este artículo: Buendía de Guezala A, Gutiérrez Buendía D, Méndez Sierra A. Una imagen vale más que mil palabras. El dermatoscopio en la consulta de Atención Primaria. Rev Pediatr Aten Primaria Supl. 2025;(34):e11-e12.

- Las nuevas tecnologías y la aparición de servicios como el de teledermatología facilitan el trabajo del día a día de la consulta, acercando la consulta especializada a la atención primaria, disminuyendo el tiempo para ser valorados por el médico especialista y evitando el desplazamiento de los pacientes desde zonas alejadas de los hospitales de referencia.

CONFLICTO DE INTERESES

Los autores declaran no presentar conflictos de intereses en relación con la preparación y publicación de este artículo.

RESPONSABILIDAD DE LOS AUTORES

Los autores han remitido un formulario de consentimiento de los padres/tutores para publicar información de su hijo/a.