Leído. Libros, revistas e Internet

Las neumonías no siempre son lo que parecen

Drummond D, Hadchouel A, Petit A, Khen Dunlop N, Lozach C, Delacourt C, *et al*. Strategies for recognizing pneumonia look-alikes. Eur J Pediatr. 2022;181:3565-75.

La neumonía adquirida en la comunidad (NAC) es un diagnóstico frecuente en Pediatría. Tras un diagnóstico correcto y con tratamiento adecuado, la evolución es favorable en la gran mayoría de los pacientes. Este artículo se centra en casos en los que ha sido preciso realizar un diagnóstico diferencial con otras patologías que pueden dar lugar a hallazgos radiológicos que pueden ser interpretados y, por ello, tratados como una neumonía adquirida en la comunidad.

Resulta instructiva la lectura de este artículo, a lo largo del cual se describen 13 casos clínicos en los que el diagnóstico inicial de sospecha fue de NAC y se recogen las imágenes radiológicas (radiografía de tórax y, en la mayoría de ellos, tomografía computarizada). Se proponen preguntas útiles tanto para el diagnóstico diferencial de la neumonía (malformaciones, adenopatías), como para detectar posibles desencadenantes o agravantes (recurrencia o persistencia) de la misma (broncoaspiración, fibrosis quística, discinesia ciliar).

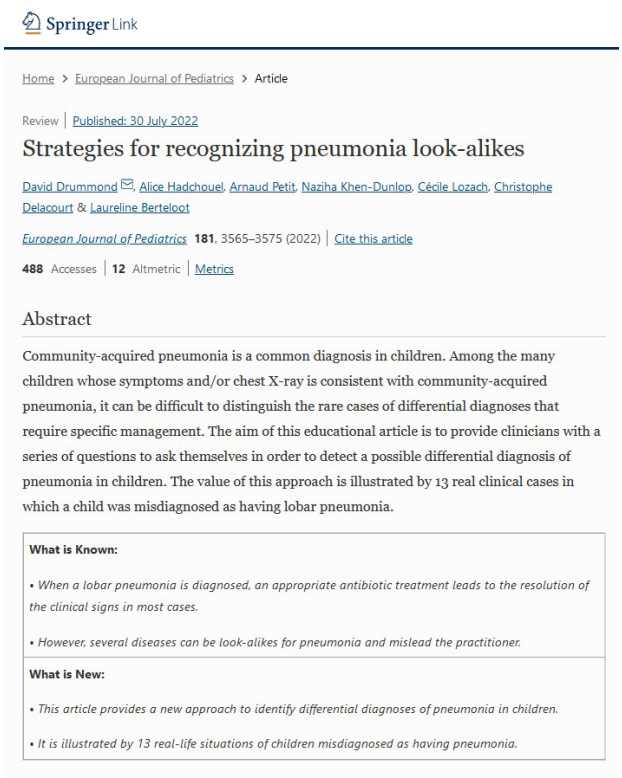

Springer Link

Home > European Journal of Pediatrics > Article

Review | Published: 30 July 2022

Strategies for recognizing pneumonia look-alikes

David Drummond, Alice Hadchouel, Arnaud Petit, Naziha Khen-Dunlop, Cécile Lozach, Christophe Delacourt & Laureline Berteloot

European Journal of Pediatrics **181**, 3565–3575 (2022) | Cite this article

488 Accesses | **12** Altmetric | Metrics

Abstract

Community-acquired pneumonia is a common diagnosis in children. Among the many children whose symptoms and/or chest X-ray is consistent with community-acquired pneumonia, it can be difficult to distinguish the rare cases of differential diagnoses that require specific management. The aim of this educational article is to provide clinicians with a series of questions to ask themselves in order to detect a possible differential diagnosis of pneumonia in children. The value of this approach is illustrated by 13 real clinical cases in which a child was misdiagnosed as having lobar pneumonia.

What is Known:

- *When a lobar pneumonia is diagnosed, an appropriate antibiotic treatment leads to the resolution of the clinical signs in most cases.*
- *However, several diseases can be look-alikes for pneumonia and mislead the practitioner.*

What is New:

- *This article provides a new approach to identify differential diagnoses of pneumonia in children.*
- *It is illustrated by 13 real-life situations of children misdiagnosed as having pneumonia.*

Mireya Orío Hernández