Caso clínico. Cardiología

Lo que esconde la hipertensión arterial. La importancia de la exploración física en los controles de salud

Marta Torres Díaz[a], María Roco Rosa[a], Juan Antonio Melitón Carrasco[b], M.ª Sonia Arias Castro[c]

[a]MIR-Pediatría. Hospital Materno Infantil de Badajoz. Badajoz. España • [b]Hospital Materno Infantil de Badajoz. Badajoz. España • [c]Cardiología pediátrica. Servicio Extremeño de Salud. España.

Publicado en Internet:
31-marzo-2023

Marta Torres Díaz:
torresdiazm95@gmail.com

INTRODUCCIÓN

La hipertensión arterial (HTA) en la edad pediátrica es una entidad frecuentemente infradiagnosticada. Aunque cada vez hay más casos de HTA primaria o esencial, cuanto menor es la edad del niño y más altas son las cifras de tensión arterial, más probabilidad hay de que la HTA sea de causa secundaria.

RESUMEN DEL CASO

Niño de 6 años y 3 meses acude a control de salud de 6 años, detectándose soplo cardiaco en la exploración junto con cifras de tensión arterial elevadas, TAS 130-140 mmHg (>p99) y TAD 80 mmHg (p95-99).

Como antecedente de interés, abuela materna trasplantada cardiaca por miocardiopatía dilatada.

Se encuentra asintomático desde el punto de vista cardiológico, no refiere cansancio, no clínica de insuficiencia cardiaca, adecuada diuresis, refiere cefalea ocasional.

A la exploración: peso 20 Kg (p24), talla 118 cm (p47), $SatO_2$ 99%, tensión arterial (TA) miembro superior derecho 134/89 mmHg, TA miembro inferior derecho 106/48 mmHg. Se palpan bien los pulsos radiales y braquiales; sin embargo, los femorales están muy disminuidos. Auscultación: soplo sistólico de intensidad II-III/VI en borde esternal izquierdo y zona infraclavicular ipsilateral, audible en zona interescapular.

Se realiza analítica sanguínea, radiografía de tórax y ecografía de abdomen sin alteraciones.

Es valorado por Nefrología infantil. Solicitan tasa de filtrado glomerular (TFG) normal por creatinina, orina aislada normal, no proteinuria (ni glomerular ni tubular), con buena capacidad de concentración urinaria. En monitorización ambulatoria de la presión arterial (MAPA), HTA (global sistólica/diastólica) con patrón dipper normal.

Es valorado por Cardiología infantil. Electrocardiograma con potenciales normales, sin hipertrofia ventricular izquierda, bloqueo incompleto de rama derecha del haz de His. En ecocardiograma, válvula aórtica con comportamiento bicúspide e imagen clara de coartación ístmica yuxtaductal con reducción calibre interno (5,5 mm diámetro), con flujo amortiguado en aorta abdominal. Fracción de acortamiento 40,9% y fracción de eyección 72,7%, con onda de prolongación diastólica a nivel de aorta descendente. Se evidencia gradiente de coartación abrupto de 35 mmHg en cateterismo (Fig. 1).

Se realiza angioplastia por cateterismo, colocándose *stent* recubierto con muy buen resultado, disminuyendo el gradiente de coartación de 35 mmHg a 8 mmHg (Fig. 2).

CONCLUSIONES

La HTA es habitualmente asintomática en niños. Por tanto, se recomienda palpar los pulsos en miembros inferiores y tomar la tensión arterial en controles de salud a partir de los 3 años o antes en situaciones especiales.

El diagnóstico de nuestro paciente se confirmó con ecocardiograma, así como su localización y severidad. Se pudo pautar un tratamiento adecuado para reducir el daño en órganos diana.

Cómo citar este artículo: Torres Díaz M, Roco Rosa M, Melitón Carrasco JA, Arias Castro MS. Lo que esconde la hipertensión arterial. La importancia de la exploración física en los controles de salud. Rev Pediatr Aten Primaria Supl. 2023;(32):e17-e18.

Figura 1. Ecocardiografía al diagnóstico: onda de prolongación diastólica en aorta

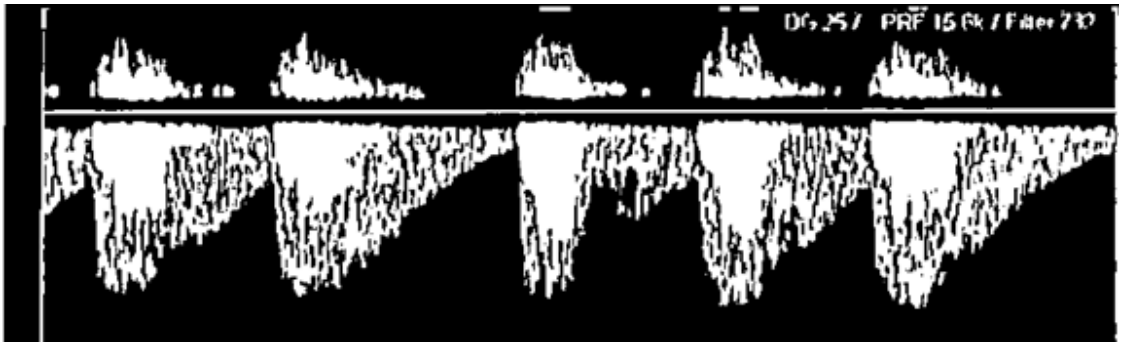

Figura 2. Ecocardiografía tras intervención quirúrgica: ausencia de prolongación diastólica en aorta descendente



CONFLICTO DE INTERESES

Los autores declaran la ausencia de conflicto de intereses en la redacción del presente artículo.

ABREVIATURAS

HTA: hipertensión arterial • **MAPA:** monitorización ambulatoria de la presión arterial • **$SatO_2$:** saturación de oxígeno • **TFG:** tasa de filtrado glomerular • **TA:** tensión arterial.