Caso clínico. Miscelánea

"Bulto" en la mama de una adolescente: ¿qué hay que sospechar? A propósito de un caso

Ainoa Buendía de Guezala[a], Eva de Lamo González[a], Pablo Marlasca San Martín[a], Mirian Castañares Saiz[b]

[a]Pediatra. CS Área Santander-Laredo. Cantabria. España
[b]MIR-Pediatría. Hospital Universitario Marqués de Valdecilla. Santander. Cantabria. España.

Publicado en Internet:
31-marzo-2023

Ainoa Buendía de Guezala:
ainoabg93@gmail.com

INTRODUCCIÓN

Las masas de la glándula mamaria en la edad pediátrica son, en la mayoría de los casos, procesos benignos y autolimitados, pero que generan mucha ansiedad tanto a los padres como a los pacientes en edad adolescente. Dentro de las principales causas de masas mamarias en adolescentes encontramos los cambios fibroquísticos, el fibroadenoma o la mastitis.

RESUMEN DEL CASO

Mujer adolescente de 14 años, que acude a nuestra consulta de Atención Primaria por haber notado un bulto en la mama derecha desde hace una semana. Niega dolor, cambios externos inflamatorios, crecimiento desde la aparición y se encuentra afebril. Refiere haber notado algo de secreción en el área del pezón, sin restos de sangre. Menarquia a los 12 años, con reglas regulares y fecha de última regla 14 días previos a la consulta. Niega antecedentes familiares de cáncer de mama y patología obstétrica.

A la exploración de la mama derecha se palpa en el cuadrante inferoexterno, cerca de la areola, un nódulo de 1,5 x 1 cm, con molestias a la palpación. La piel no presenta lesiones externas ni eritema ni aumento de calor local. No se palpan adenopatías locorregionales ni a otros niveles. El resto de la exploración física no presenta otros hallazgos de interés.

Ante estos hallazgos, se solicita una ecografía de mama, realizada en el hospital de referencia a las 2 semanas de la valoración. En el informe de radiología informan a nivel de la región retroareolar 6 quistes de pequeño tamaño, el mayor de 6,3 mm, de aspecto no complicado; hallazgos compatibles con la obstrucción de la glándula de Montgomery (Fig. 1).

En el control clínico, al mes de aparición, el volumen del quiste ha disminuido, manteniéndose una vigilancia clínica activa. Pendiente de ver evolución en los siguientes meses.

Figura 1. Ecografía de mama: pequeños quistes localizados en la región retroareolar del cuadrante inferoexterno de la mama derecha, el mayor de 6,3 mm de diámetro transverso

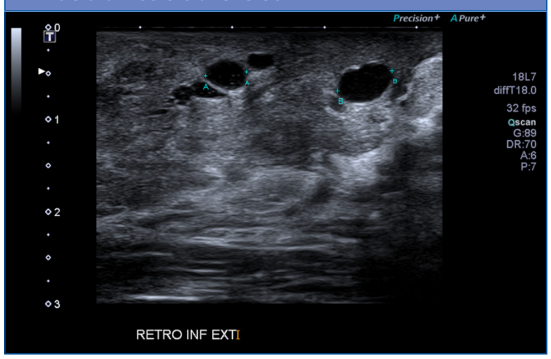

CONCLUSIONES

Los quistes retroareolares son la patología mamaria más frecuente en las pacientes peri y pospuberales. Clínicamente, se manifiestan como masas asintomáticas retroareolares, que pueden asociar una secreción marronácea. Su diagnóstico es clínico y se puede confirmar mediante ecografía. En la mayoría de las ocasiones su manejo es conservador, con tratamiento sintomático y seguimiento clínico, precisando en ocasiones asociar antibioterapia ante datos de sobreinfección.

CONFLICTO DE INTERESES

Los autores declaran la ausencia de conflicto de intereses en la redacción del presente artículo.

Cómo citar este artículo: Buendía de Guezala A, De Lamo González E, Marlasca San Martín P, Castañares Saiz M. "Bulto" en la mama de una adolescente: ¿qué hay que sospechar? A propósito de un caso. Rev Pediatr Aten Primaria Supl. 2023;(32):e171.