Caso clínico. Miscelánea

Bloqueo auriculoventricular en recién nacido

Macarena Campos Carreras, Carolina Blanco Rodríguez

CS Infanta Mercedes. Madrid. España.

Publicado en Internet:
14-junio-2021

Macarena Campos Carreras:
macarena.campos.carreras@gmail.com

INTRODUCCIÓN

El bloqueo auriculoventricular (BAV) congénito es una alteración de la conducción del impulso eléctrico que aparece antes del mes de vida. Su prevalencia es rara (1/20 000 nacidos vivos).

En el BAV de tercer grado o completo, ninguna P conduce a los ventrículos y existe disociación auriculoventricular, con una frecuencia auricular (P) más rápida que la ventricular (QRS). Las causas más frecuentes son: anticuerpos anti-Ro-SSA/anti-LA-SSB maternos, síndrome QT largo, cardiopatías estructurales, miocarditis o idiopático.

La forma de presentación habitual es la bradicardia. La mortalidad ronda el 5-8% y los factores de mal pronóstico son: cardiopatía estructural, miocardiopatía, frecuencia cardiaca media diurna <50 lpm, QRS ancho o pausas significativas en Holter.

En asintomáticos, se recomienda seguimiento con monitorización del ritmo y ecocardiografía, reservándose el marcapasos para pacientes sintomáticos o con factores de riesgo.

Presentamos un caso de BAV congénito completo idiopático diagnosticado de forma casual en revisión rutinaria de un neonato.

CASO CLÍNICO

Recién nacido de tres días que acude a su pediatra para primera revisión. Sin antecedentes familiares ni perinatales relevantes. Presenta buen estado general con ganancia ponderal adecuada. En la exploración destaca una bradicardia arrítmica, sin soplos, con pulsioximetría y tensiones normales. Se realiza electrocardiograma, observándose un BAV de 1.º grado (Fig. 1).

Se revisa a los cuatro días, y se observa progresión a un bloqueo grado 2 Mobitz I (Fig. 2), por lo que se remite preferente a Cardiología.

En los siguientes días presenta un bloqueo avanzado con frecuencia ventricular de escape adecuado y sin signos de repercusión clínica. Se descarta cardiopatía estructural o miocardiopatía por ecocardiograma y se realiza analítica, serologías y estudio de autoinmunidad (anti-Ro/SSA y anti-La/SSB); negativos en paciente y madre.

En la actualidad el paciente tiene cinco meses, está asintomático, y presenta frecuencias entre 55 y 70 lpm (Fig. 3). Cardiología realiza revisiones periódicas.

CONCLUSIONES

La exploración física de los pacientes puede desvelar patologías importantes en un paciente asintomático.

El electrocardiograma es una herramienta diagnóstica disponible en primaria y el conocimiento de su lectura es imprescindible para el diagnóstico de arritmias. Aunque estas no son frecuentes en primaria, hay que estar atento y conocerlas; ya que patologías graves y raras como un BAV completo pueden ser diagnosticadas.

CONFLICTO DE INTERESES

Las autoras declaran no presentar conflictos de intereses en relación con la preparación y publicación de este artículo.

ABREVIATURAS

BAV: bloqueo auriculoventricular.

Cómo citar este artículo: Campos Carreras M, Blanco Rodríguez C. Bloqueo auriculoventricular en recién nacido. Rev Pediatr Aten Primaria Supl. 2021;(30):249-50.

Figura 1. Electrocardiograma (3 días de vida): ritmo sinusal con PR largo (240 msg)

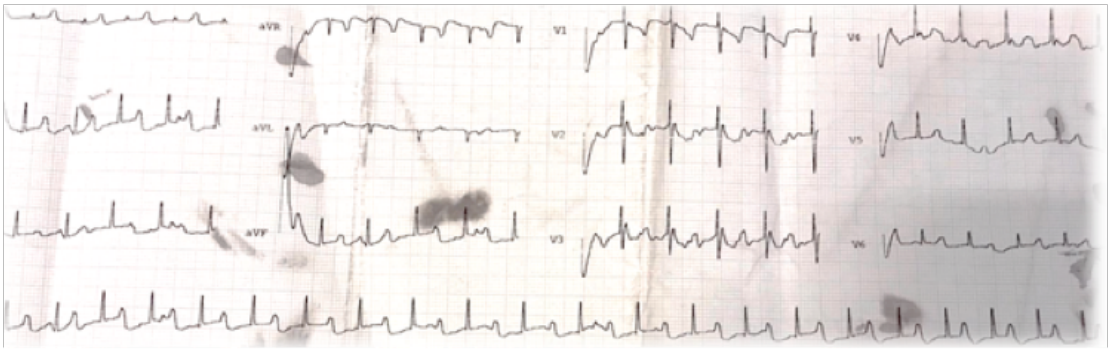

Figura 2. Electrocardiograma (7 días de vida): ritmo sinusal con PR largo (240 msg) y bloqueo de 2.º grado Mobitz I o Wenckebach

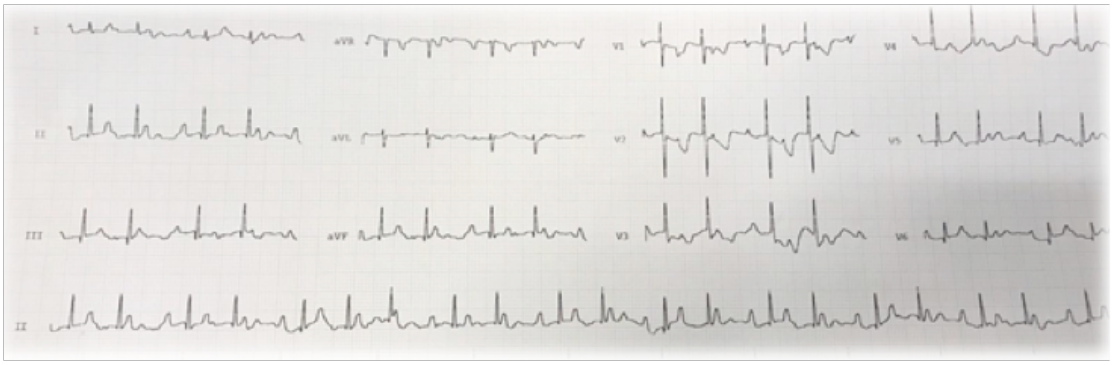
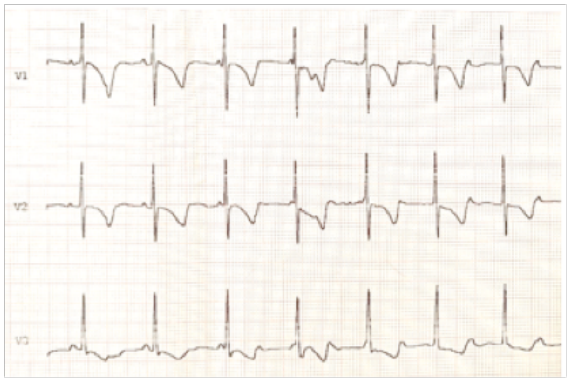
Figura 3. Electrocardiograma actual: BAV de tercer grado