Caso clínico. Enfermedades infecciosas

Fiebre y cojera en paciente en edad preescolar: a propósito de un caso

Carmen Martínez Ramírez[a], Alberto Ferrín Diánez[a], Beatriz Ruiz Sáez[b], Josefa Plaza Almeida[d]

[a]MIR-Pediatría. Hospital Universitario Reina Sofía. Córdoba. España • [b]Unidad de Infecciosas. Servicio de Pediatría. Hospital Universitario Reina Sofía. Córdoba. España • [c]Pediatra. CS Zona 8. Albacete. España.

Publicado en Internet:
14-junio-2021

Carmen Martínez Ramírez:
carmenmtnz9@gmail.com

INTRODUCCIÓN

La piomiositis es la infección bacteriana del músculo esquelético que se acompaña frecuentemente de abscesos intramusculares. Se produce habitualmente por diseminación hematógena, siendo el *Staphylococcus aureus* el principal agente causal. Dada su baja prevalencia, su diagnóstico requiere un alto índice de sospecha. La resonancia magnética es la prueba más sensible para el diagnóstico. Los músculos más frecuentemente afectados son los de extremidades inferiores. El tratamiento consiste en antibioterapia precoz, requiriendo en ocasiones drenaje quirúrgico.

CASO CLÍNICO

Niña de dos años, sin antecedentes de interés, que presenta un cuadro de fiebre de hasta 40 °C de cinco días de evolución, asociando cojera derecha y dolor a los movimientos de cadera.

En la exploración, se observa evitación del apoyo del miembro inferior derecho en bipedestación, asociando cojera derecha en la marcha. A la palpación refiere dolor a nivel de la articulación coxofemoral derecha, sin signos inflamatorios. Dolor y limitación de la rotación externa e interna de la cadera derecha. El resto, sin limitaciones.

En las pruebas complementarias, destaca una elevación de proteína C reactiva de 114,8 mg/l en la analítica sanguínea, con hemograma normal, así como una ecografía de caderas, informada como "lámina de líquido en bursa anterior de cadera derecha, compatible con sinovitis".

Ante la sospecha de infección osteoarticular, se inicia tratamiento antibiótico empírico precoz con cefuroxima intravenosa a 150 mg/kg/día, y se completa estudio con resonancia magnética de cadera, en la que se observa "hiperintensidad difusa del músculo glúteo menor y medio derechos, asociando microabscesos en dicha localización"; imágenes compatibles con piomiositis (Fig. 1).

Tras el diagnóstico, continuó antibioterapia, objetivándose buena evolución, permaneciendo afebril, resolviéndose la cojera y el dolor, y la negativización de la proteína C reactiva a los siete días de antibiótico vía intravenosa. Se desescala a antibioterapia oral con amoxicilina-clavulánico dosis 50 mg/kg/día, recibiendo el alta hospitalaria, con revisión en consultas tras 21 días de tratamiento.

CONCLUSIONES

A pesar de que la piomiositis sea una enfermedad poco común, debemos tenerla en cuenta ante un niño con fiebre, dolor muscular o impotencia funcional.

La resonancia magnética es la mejor herramienta diagnóstica, definiendo la localización de la infección y permitiendo excluir otras entidades.

El diagnóstico precoz y el tratamiento antibiótico adecuado de la enfermedad son las claves para una evolución satisfactoria. La duración del tratamiento antibiótico será individualizada según la gravedad y evolución del cuadro.

CONFLICTO DE INTERESES

Los autores declaran no presentar conflicto de intereses en relación con la preparación y publicación de este artículo.

Cómo citar este artículo: Martín Ramírez C, Ferrín Diánez A, Ruiz Sáez B, Plaza Almeida J. Fiebre y cojera en paciente en edad preescolar: a propósito de un caso. Rev Pediatr Aten Primaria Supl. 2021;(30):118-9.
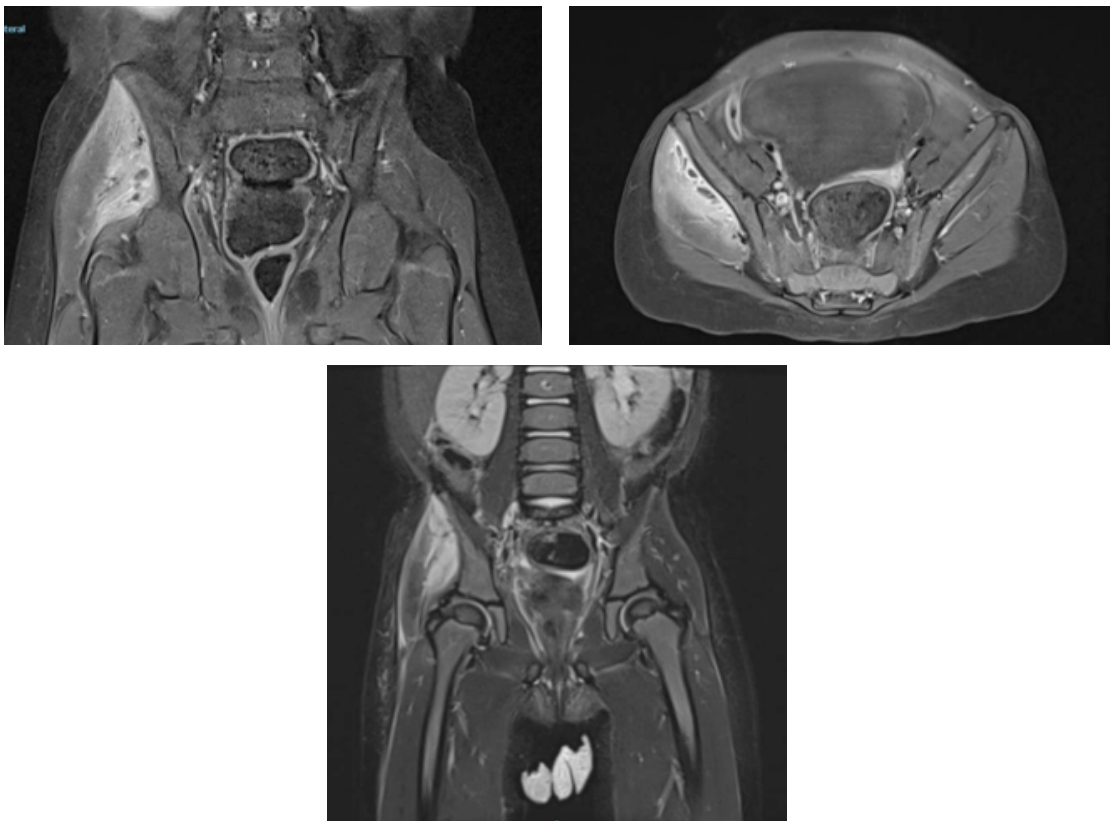
Figura 1. Ilustración SEQ Ilustración* ARABIC 1. Imágenes de resonancia magnética que muestran hiperintensidad a nivel de glúteo menor y medio derechos, con captación de contraste en la zona y pequeñas colecciones compatibles con abscesos intramusculares