Caso clínico. Enfermedades infecciosas

Infección por micobacterias no tuberculosas: una infección emergente

Amaia Kortabarria Urdangarin[a], Ainhoa Igarzabal Irizar[a], María Unsain Mancisidor[b], Irene Ozcoidi Erro[b], Sagrario Fuentes Azpiroz[b], María Letona Luqui[c]

[a]Servicio de Pediatría. Hospital Universitario Donostia. San Sebastián. Gipuzkoa. España • [b]CAP de Amara Berri San Sebastián. Gipuzkoa. España • [c]CAP de Usurbil. Usurbil. Gipuzkoa. España.

Publicado en Internet:
14-junio-2021

Amaia Kortabarria Urdangarin:
amaia.kortabarriaurdangarin@osakidetza.eus

INTRODUCCIÓN

La tasa de las infecciones por micobacterias no tuberculosas (MNT), ha aumentado durante los últimos años. Las MNT son ubicuas en el medio ambiente y pueden formar parte de la flora saprófita del hombre, o actuar como patógenos verdaderos. La infección ocurre tras la inhalación, inoculación o ingestión de material contaminado.

El espectro clínico es muy amplio, siendo la linfadenitis de ganglios de cadenas cervicales anteriores y submaxilares la manifestación más común. El agente etiológico más frecuente es el *Mycobacterium avium complex*. Las linfadenopatías son indoloras y de curso insidioso, con tendencia a la fistulización y cicatrización, sin asociación de fiebre ni sintomatología constitucional. Para el diagnóstico definitivo es necesario el aislamiento de la micobacteria en una muestra de tejido ganglionar o en el material de drenaje.

El tratamiento de elección es la extirpación quirúrgica, que debe ser precoz. El drenaje no debe realizarse, dado el riesgo de recurrencias y fistulización. El tratamiento médico queda reservado para casos en los que se rechace la cirugía, la afectación sea extensa o la resección sea incompleta o aparezcan recurrencias. El tratamiento inicial es con antibioterapia combinada que incluya claritromicina y una o dos drogas adicionales.

CASO CLÍNICO

Niña de 20 meses que consulta por aparición de bultoma cervical hace cinco días. Presenta una adenopatía posterolateral cervical izquierda de unos 2 cm, sin signos de inflamación local, móvil e indolora (Fig. 1). Se inicia monitorización

Figura 1. Adenopatía posterolateral cervical izquierda

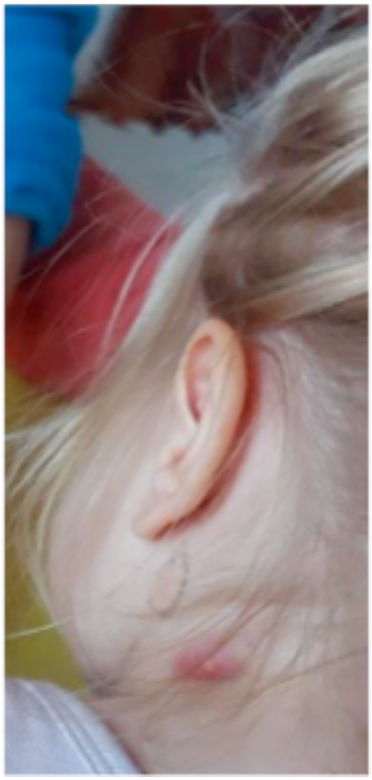

Cómo citar este artículo: Kortabarria Urdangarin A, Igarzabal Irizar A, Unsain Mancisidor M, Ozcoidi Erro I, Fuentes Azpiroz S, Letona Luqui M. Infección por micobacterias no tuberculosas: una infección emergente. Rev Pediatr Aten Primaria Supl. 2021;(30):113-4.

clínica y ante persistencia de la lesión, se realizan analítica sanguínea y radiografía de tórax, normales, y ecografía cervical, con hallazgos compatibles con adenopatías reactivas. Dada la ausencia de mejoría y abscesificación, se inicia antibioterapia empírica y es valorada por Cirugía Pediátrica, realizándose drenaje del absceso. Tras crecimiento de MNT en el material de drenaje, se procede a escisión quirúrgica. Presenta evolución favorable inicial, con aparición de adenopatía pétrea y poco móvil en región submandibular derecha al mes, que precisa nueva extirpación.

CONCLUSIONES

Las infecciones por MNT han aumentado durante los últimos años, por lo que deben sospecharse ante adenopatías de curso subagudo, con ausencia de respuesta a antibioterapia empírica convencional. El mayor reto consiste en realizar un diagnóstico diferencial correcto, que permita tratamiento precoz y disminución de las recurrencias. En el caso descrito, el diagnóstico fue más tardío de lo deseado, y presentó una recidiva, aunque actualmente la niña se encuentra asintomática.

CONFLICTO DE INTERESES

Los autores declaran no presentar conflictos de intereses en relación con la preparación y publicación de este artículo.

ABREVIATURAS

MNT: micobacterias no tuberculosas.