Caso clínico. Gastroenterología, nutrición y obesidad

La rectorragia con una historia interminable

Laura Belenguer Pola[a], Elena Borque Navarro[a], Neelam Mithumal Dadlani Dadlani[a], Ana Revuelta Cabello[a], Carlos Nagore Gonzalez[a], Laura Martínez Espligares[b]

[a]MIR-Pediatría. Hospital Clínico Universitario Lozano Blesa. Zaragoza. España • [b]Pediatra. CS Miralbueno. Zaragoza. España.

Publicado en Internet:
14-junio-2021

Laura Belenguer Pola:
laurabelenguerp@gmail.com

INTRODUCCIÓN

La hemorragia gastrointestinal en el niño constituye una entidad poco frecuente, en la mayoría de los casos sin consecuencias graves, siendo la hemorragia digestiva baja (HDB) la más frecuente.

En la anamnesis es importante preguntar por el tipo de hemorragia, magnitud y duración del sangrado, sobre antecedentes familiares, relacionarlo con la edad y averiguar las características de las heces, descartando siempre la ingestión de ciertos alimentos o medicamentos que alteren el color de estas. Además, es imprescindible investigar si se asocia a síntomas como vómitos, fiebre, tenesmo, dolor al defecar...

CASO CLÍNICO

Preescolar de cuatro años que consulta por primera vez a los cuatro meses de vida por presentar deposiciones con hebras de sangre, inicialmente atribuido a fisuras anales y ante persistencia de clínica se sospecha de una alergia a las proteínas de leche de vaca. Pese a ello, a los seis meses consulta en hospital por aumento de rectorragia, manteniendo en todo momento buen estado general. Se solicita una ecografía abdominal donde se observa estructura nodular solida con pedículo vascular, realizándose un diagnóstico diferencial entre pólipo mucoso y divertículo de Meckel, llegando finalmente al diagnóstico de pólipo juvenil tras colonoscopia diagnóstica y remitiendo sangrado.

A los siete meses acude de nuevo a urgencias por expulsión de pólipo con pedículo de 2,5 cm, con posterior sangrado rectal que mantiene durante 48 horas.

Desde ese momento sigue control por su pediatra de Atención Primaria juntamente con gastroenterología y cirugía pediátrica.

Se mantiene asintomática hasta los dos años y medio que comienza con nuevo episodio de rectorragia. Se realiza nueva colonoscopia con polipectomía de nuevo pólipo hamartomatoso juvenil (Fig. 1) en colon descendente. Actualmente se mantiene asintomática, con la última colonoscopia normal.

CONCLUSIONES

La hemorragia digestiva baja en el niño alarma generalmente a los familiares siendo uno de los motivos más frecuentes de consulta en los servicios de Pediatría, aunque en la mayoría de las veces no tiene consecuencias graves.

La etiología es habitualmente benigna y varía en función de la edad y el entorno geográfico, siendo las principales causas en los lactantes por este orden: fisura anal, intolerancia a las proteínas de la leche de vaca, invaginación intestinal y colitis infecciosa. Mucho menos frecuente el pólipo es la causa en la edad pediátrica.

Los pólipos juveniles son los más frecuentes (80%); comienzan en la primera década de la vida, con localización preferente en el recto.

CONFLICTO DE INTERESES

Los autores declaran no presentar conflictos de intereses en relación con la preparación y publicación de este artículo.

Cómo citar este artículo: Belenguer Pola L, Borque Navarro E, Dadlani Dadlani NM, Revuelto Cabello A, Nagore González C, Martínez Espligares L. La rectorragia con una historia interminable. Rev Pediatr Aten Primaria Supl. 2021;(30):182-3.
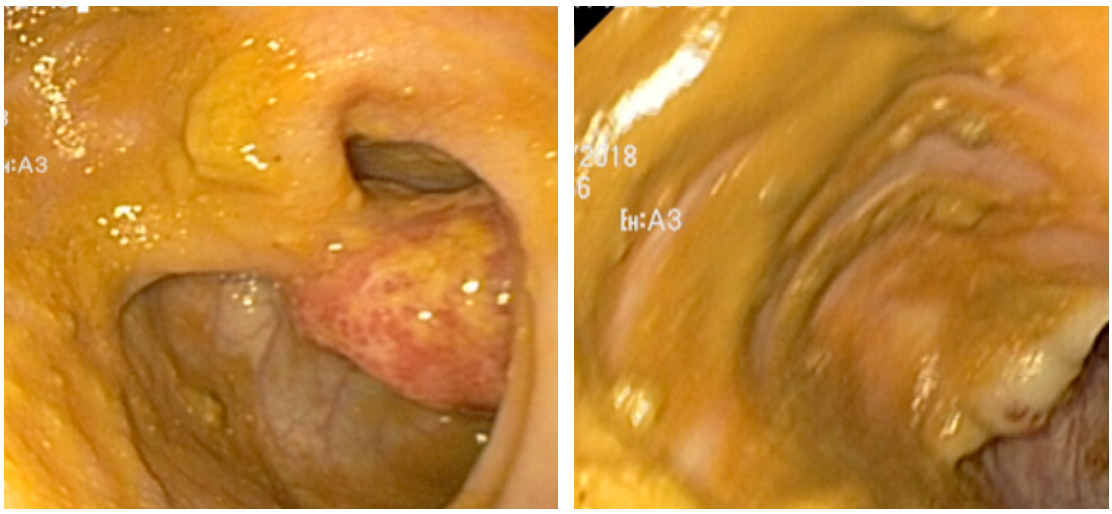
Figura 1. Imágenes de colonoscopio