Caso clínico. Gastroenterología, nutrición y obesidad

Lactante con rectorragia y estancamiento ponderal

Qingyan Zeng[a], Ana Isabel Monzón Bueno[b]

[a]MIR-Medicina Familiar y Comunitaria. CS Universitario Pinto. Pinto. Madrid. España • [b]Pediatra. CS Universitario Pinto. Pinto. Madrid. España.

Publicado en Internet:
14-junio-2021

Qingyan Zeng:
qingyan.zeng@salud.madrid.org

INTRODUCCIÓN

Ante un cuadro clínico de rectorragia y estancamiento ponderal en lactantes, una de las primeras sospechas es la enteropatía por proteínas de leche de vaca, pero no siempre es así.

CASO CLÍNICO

Lactante con lactancia materna exclusiva hasta el sexto mes cuando comienza con enlentecimiento de la curva ponderoestatural y estancamiento de esta a los 12 meses (Fig. 1). Inicia alimentación complementaria con dificultades, a partir del noveno mes presenta una importante disminución de la ingesta, acompañada de un aumento en el número de deposiciones de consistencia líquida y con restos hemáticos. Coincidiendo con la vacunación de los 11 meses, presenta un episodio de rectorragia, por lo que se realiza analítica que es normal (sin anemia) con marcadores de enfermedad celíaca y RAST para proteínas de leche de vaca negativos sin otras alteraciones. Con la sospecha clínica de enteropatía por proteínas de leche de vaca no inmunoglobulina E mediada se inicia hidrolizado y dieta exenta de proteínas de leche de vaca mejorando las deposiciones con desaparición de los restos hemáticos, pero persistiendo la pérdida de peso con malnutrición leve por lo que se deriva preferente a Digestivo. Ante la sospecha inicial de proctocolitis alérgica y no mejoría con hidrolizado se pasa a fórmula elemental, a pesar de lo cual continua la pérdida ponderal con nuevos episodios de rectorragia que precisan ingreso. Se realiza estudio endoscópico (panendoscopia) donde presenta una pancolitis crónica con úlceras superficiales en toda su extensión focalmente severa, confirmándose en el estudio anatomopatológico: enfermedad inflamatoria intestinal de tipo colitis ulcerosa. Se instaura corticoterapia intravenosa y nutrición parenteral total con mejoría inicial, pero al octavo día de tratamiento presenta empeoramiento clínico (Pediatric Ulcerative Colitis

Figura 1. Curva ponderoest

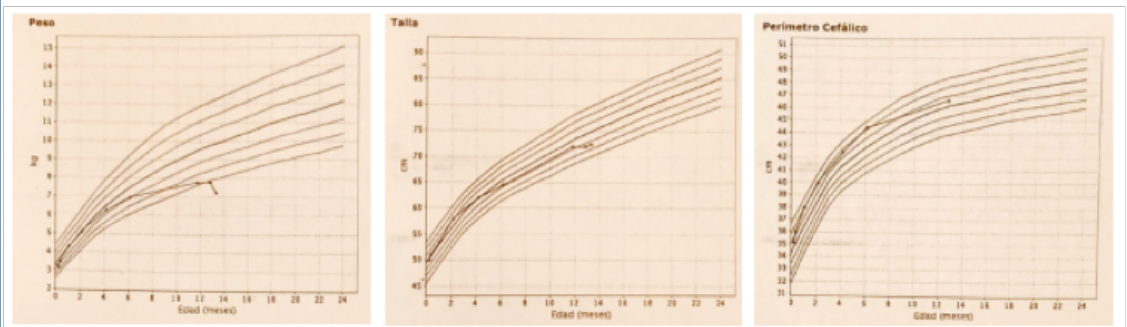

Cómo citar este artículo: Zeng Q, Monzón Bueno AI. Lactante con rectorragia y estancamiento ponderal. Rev Pediatr Aten Primaria Supl. 2021;(30):173-4.

Activity Index: 50) que obliga a iniciar tratamiento con infliximab y azatioprina con buena respuesta.

CONCLUSIONES

Se trata de una enfermedad inflamatoria intestinal de inicio precoz que presenta peculiaridades clínicas y psicosociales. Hay que destacar el papel fundamental del pediatra de Atención Primaria en el seguimiento ponderoestatural para poder valorar alteraciones nutricionales y signos de alarma (malnutrición y rectorragia) con el fin de lograr un diagnóstico lo más temprano posible y un abordaje terapéutico adecuado.

CONFLICTO DE INTERESES

Los autores declaran no presentar conflictos de intereses en relación con la preparación y publicación de este artículo.