



## Hernia de Spiegel, una causa poco conocida de dolor abdominal

Carmen Martínez González<sup>a</sup>, David González Antón<sup>b</sup>

<sup>a</sup>Pediatra. CS Villablanca. Facultad de Medicina. Universidad Complutense de Madrid. Madrid. España

<sup>b</sup>Médico. Universidad Complutense de Madrid. Madrid. España.

Publicado en Internet:  
2-diciembre-2020

Carmen Martínez González:  
[carmendiri@gmail.com](mailto:carmendiri@gmail.com)

### Resumen

#### Palabras clave:

- Dolor abdominal
- Hernia de Spiegel

La hernia de Spiegel es una causa poco frecuente de dolor abdominal en la infancia. Se produce a lo largo de la línea semilunar, en la zona de transición de la aponeurosis y el músculo transverso del abdomen. Presenta una clínica atípica, y su baja incidencia en Pediatría puede llevar a errores o retrasos diagnósticos con el consecuente riesgo de complicaciones. En este artículo presentamos el caso de un niño de tres años con dolor abdominal de larga evolución producido por una hernia de Spiegel.

### Spigelian hernia, a little-known cause of abdominal pain

### Abstract

#### Key words:

- Abdominal pain
- Spigelian hernia

Spigelian hernia is a rare cause of abdominal pain in the childhood. It occurs along the semilunar line, in the transitional zone of the aponeurosis and the transverse muscle of the abdomen. It presents an atypical clinic and its low incidence in pediatrics can lead to errors or diagnostic delays with the consequent risk of complications. In this article we present the case of a 5-year-old boy with abdominal pain of long evolution caused by a Spigelian hernia.

## INTRODUCCIÓN

Las hernias de la pared abdominal constituyen la patología más frecuente en las unidades de cirugía mayor ambulatoria pediátrica<sup>1</sup>. Sin embargo, a diferencia de la hernia umbilical o la inguinal, la hernia de Spiegel tiene una incidencia muy baja en la población pediátrica, supone solo el 3% de todas las hernias<sup>2</sup>. Se caracteriza por presentar una masa blanda evanescente, dolor abdominal y, ocasionalmente, vómitos. Este conjunto de síntomas, cuando no se palpa la masa, es tan inespecífico que puede confundirse con otras entidades más fre-

cuentes en la infancia, como la apendicitis o las bridas posoperatorias cuando existe un antecedente quirúrgico.

## CASO CLÍNICO

Presentamos el caso de un varón de tres años que comienza con episodios de dolor abdominal recurrente en hemiabdomen derecho al mes de haber sido intervenido de una apendicitis aguda. El dolor abdominal se acompañaba de meteorismo y, en varias ocasiones, durante los meses siguientes, los

Cómo citar este artículo: Martínez González C, González Antón D. Hernia de Spiegel, una causa poco conocida de dolor abdominal. Rev Pediatr Aten Primaria. 2020;22:379-81.

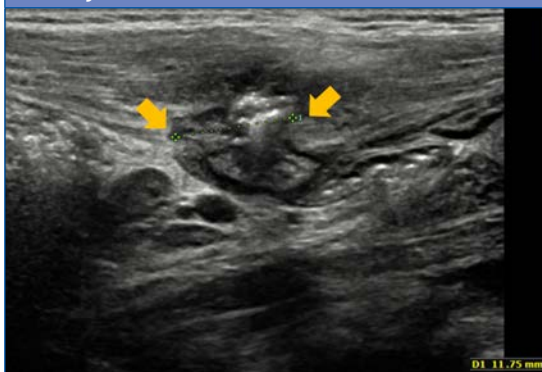
episodios fueron intensos y nocturnos, motivo por el cual fue valorado en urgencias hospitalarias por iniciativa familiar o por derivación del pediatra de Atención Primaria. En este periodo de tiempo la exploración abdominal fue normal y no se encontraron alteraciones en las pruebas realizadas: ecografía abdominal, analítica general de sangre con bioquímica básica y marcadores serológicos de enfermedad celíaca.

Al no encontrarse patología subyacente ni alternativa terapéutica a su sintomatología, los padres acuden a un fisioterapeuta-osteópata que les dice que tiene una *invaginación* y refieren “que al *desinvagarla* consigue el alivio inmediato del dolor” (*sic*). Al poco tiempo, acuden de nuevo a la consulta de su pediatra, porque notan un bulto en la zona derecha abdominal blando, evanescente y sin dolor. Ante la sospecha de hernia de Spiegel, se pide nueva ecografía orientada, que confirma el diagnóstico (Figs. 1 y 2).

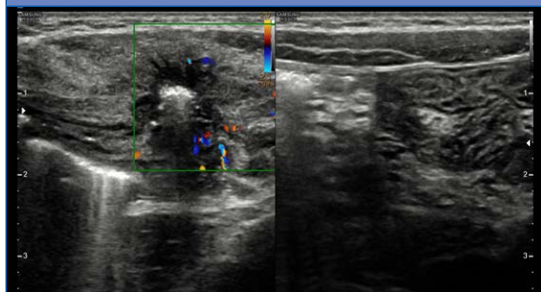
## DISCUSIÓN

La hernia de Spiegel es una patología abdominal poco conocida en Pediatría, de la que existen solo 50 casos descritos<sup>3</sup>. Se localiza en la transición del músculo a aponeurosis del transversal del abdomen, con mayor frecuencia en la llamada zona de Spiegel o área de 6 cm de ancho circunscrita por encima de la línea interespinosa<sup>4</sup>.

**Figura 1.** Ecografía en la que se observa hernia en la pared abdominal derecha con contenido de asas intestinales y grasa mesentérica, con un eje mayor de 29 mm y un orificio de 12 mm



**Figura 2.** Ecografía Doppler para identificación de estructuras vasculares



La dificultad en el diagnóstico conlleva, frecuentemente, un retraso que aumenta la probabilidad de encarcelación y cirugía de urgencia, hecho que ocurre en el 21% de los casos<sup>2</sup>. Para la detección es fundamental la sospecha diagnóstica ante un dolor abdominal atípico y una masa fluctuante que aumenta con la maniobra de Valsalva. La protrusión intermitente de las asas intestinales es la causa del dolor abdominal, hecho que lleva a pensar que, en el caso de este paciente, la “desinvaginación” que refieren los padres probablemente fuera una reducción manual de la hernia.

La ecografía abdominal, prueba complementaria que confirma el diagnóstico, no está exenta de dificultades, debido a que la masa es evanescente. El interior del saco herniario puede estar vacío, pero también puede contener asas intestinales o el testículo ipsilateral, cuando se asocia a criptorquidia. La ecografía Doppler valora si hay estructuras vasculares implicadas.

El tratamiento es quirúrgico y debe realizarse pronto tras el diagnóstico para evitar las complicaciones. Actualmente, es preferible el abordaje laparoscópico a la cirugía abierta; esta técnica, que evita la apertura del oblicuo externo, disminuye las recurrencias y se asocia a un menor dolor postoperatorio, riesgo de infección de la herida quirúrgica, cicatrices y estancia hospitalaria<sup>5</sup>.

## CONFLICTO DE INTERESES

Los autores declaran no presentar conflictos de intereses en relación con la preparación y publicación de este artículo.

## BIBLIOGRAFÍA

---

1. Moya-Jiménez MJ, Maraví-Petri A, de Agustín-Asensio JC. Hernias más frecuentes de la pared abdominal. *Acta Pediatr Esp.* 2007;65:231-5.
2. Moles-Morenilla L, Sánchez-Blanco JM, Galindo-Galindo A, Márquez-Muñoz M, Recio-Moyano G, Gómez-Rubio D. Hernia de Spiegel en la infancia. Una revisión de 40 hernias de la literatura. *RAPD.* 2010;33:10-3.
3. Montalvo Ávalos C, Álvarez Muñoz V, Fernández García L, López López AJ, Oviedo Gutiérrez M, Lara Cárdenas C, *et al.* Hernias atípicas en la infancia. *Rev Pediatr Aten Primaria.* 2015;17:139-43.
4. Hernia de Spiegel. Fisiopatología. En: Synaptic [en línea] [consultado el 25/11/2020]. Disponible en [www.synapticpg.com/hs\\_fisiopatologia.html](http://www.synapticpg.com/hs_fisiopatologia.html)
5. Vega-Mata N, Vázquez-Estévez JJ, Montalvo-Ávalos C, Raposo-Rodríguez L. Abordaje laparoscópico de una hernia de Spiegel en edad pediátrica. Revisión de la literatura. *Cir Cir.* 2019;87:101-5.