Publicado en Internet:
14-febrero-2020

Dermatología

Afectación ungueal en herpangina

Teresa Viñambres Alonso

CS Ricardos. Madrid. España.

INTRODUCCIÓN

La patología dermatológica infantil es uno de los motivos más habituales de consulta en Atención Primaria. Es muy importante conocer las características de este grupo de población, ya que nos permite hacer un correcto diagnóstico y tratamiento.

En el grupo de lesiones que afectan a los anejos cutáneos, están descritas las distrofias ungueales tras infección por enterovirus. Es importante conocer sus características y saber reconocerlas; ya que se resuelven sin necesidad de tratamiento, nos permite tranquilizar a los padres y evita derivaciones innecesarias al especialista, en la mayoría de los casos.

RESUMEN DEL CASO

Nuestro caso afecta a una lactante mujer, de año y medio. Acude a consulta por manchas blanquecinas y rotura con desprendimiento de uñas asintomática en las últimas dos semanas, sin traumatismos previos.

En la exploración se observan líneas transversales blanquecinas con rotura parcheada (Fig. 1). Días más tarde, evoluciona a rotura completa y desprendimiento de múltiples uñas de ambas manos desde la lámina ungueal, sin cursar con dolor ni otros síntomas.

Como único antecedente, presentó un episodio de herpangina, leve y autolimitada, dos meses antes (fiebre durante 48 h, tratada con paracetamol oral, y lesiones vesiculosas en garganta que produjeron inapetencia durante 4-5 días).

Se hizo seguimiento de la evolución en consulta sin precisar tratamiento, apreciándose crecimiento progresivo de las uñas hasta normalización completa tras dos meses de iniciado el cuadro. La paciente permaneció asintomática en todo momento.

CONCLUSIÓN

La distrofia ungueal se debe a la detención del crecimiento de la matriz ungueal. Puede dar lugar a las líneas Beau (líneas transversales) o a una onicomadesis (separación de la lámina ungueal proximal de la matriz de la uña y el lecho ungueal). Entre sus múltiples causas (traumatismos, medicamentos, etc.), se encuentran las infecciones por enterovirus.

La herpangina es un cuadro benigno vírico producido por diferentes serotipos de enterovirus, siendo el más común Coxsakie A. Desde 2008, el genotipo Coxsackie A6 se asocia

Figura 1. Distrofia ungueal

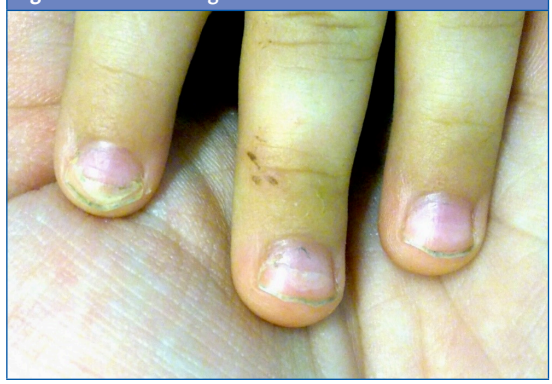

Cómo citar este artículo: Viñambres Alonso T. Afectación ungueal en herpangina. Rev Pediatr Aten Primaria Supl. 2020;(28):90-1.

con enfermedad más grave (fiebre elevada, distribución más amplia y extensa de lesiones cutáneas, mayor duración del cuadro, descamación palmoplantar y distrofia ungueal).

La onicomadesis se observa con mayor frecuencia entre tres y ocho semanas después de una infección y, por lo general, es asintomática. Las uñas vuelven a crecer con normalidad a los pocos meses.

CONFLICTO DE INTERESES

La autora declara no presentar conflictos de intereses en relación con la preparación y publicación de este artículo.