Nota clínica

Seguimiento de la fiebre chikunguña: a propósito de un caso importado

M.ª Jesús Redondo Granado[a], Isabel Bermúdez Hormigo[b], Miguel Ángel Guillén Pérez[b]

[a]Pediatra. CS Rondilla I. Profesora asociada de Pediatría. Universidad de Valladolid. Valladolid. España • [b]MIR-Pediatría. Hospital Clínico Universitario. CS Rondilla I. Valladolid. España.

Publicado en Internet:
13-septiembre-2016

M.ª Jesús Redondo Granado:
mredondogra@gmail.com

Resumen

La fiebre chikunguña es una infección vírica transmitida por artrópodos. Se caracteriza por un cuadro sistémico con una fase aguda de fiebre alta, poliartralgia, dolor de espalda, cefalea y erupciones cutáneas como síntomas comunes, a la que eventualmente pueden suceder unas fases subaguda y crónica. Las manifestaciones oculares pueden estar presentes en cualquiera de ellas, en forma de conjuntivitis, uveítis y retinitis fundamentalmente. La fotofobia aislada se describe como un síntoma frecuente en niños.

Se presenta un caso de fiebre chikunguña en una niña de tres años que se contagió y cursó el cuadro agudo durante un viaje a República Dominicana, en un entorno epidémico. Semanas después, ya de vuelta en España, y tras un periodo asintomático, aparecen fotofobia y molestias oculares, así como estancamiento ponderal. Se confirmó el diagnóstico mediante serología de virus chikunguña. Se describen las principales manifestaciones clínicas de esta infección, subrayando las más características de la edad infantil, así como las oftalmológicas.

Palabras clave:
- Fiebre chikunguña (chikungunya)
- Fotofobia
- Enfermedades transmisibles emergentes

Follow up of Chikungunya virus: report of an imported case

Abstract

Chikungunya fever is a viral infection transmitted by arthropods. It is a systemic disease characterized by these cardinal symptoms in the acute phase: polyarthralgia, back pain, headache and skin eruptions, which can sometimes be followed by subacute and chronic stages. Ophthalmological manifestations, such as uveitis, retinitis or conjunctivitis, may appear in any of these phases. Isolated photophobia has been described as a common manifestation in children.

A case of Chikungunya is presented in a three-year-old child who got infected and underwent the acute phase of the disease during a trip to the Dominican Republic, an epidemic environment. Weeks later, already back in Spain, and after an asymptomatic period, the child showed signs of photophobia, eye pain and ponderal stagnation. The diagnosis was confirmed through viral serology, which was positive for the Chikungunya virus. The main clinical manifestations of this infection will be described in this article, highlighting the ophthalmological symptoms as well as the most common ones in the pediatric age group.

Key words:
- Chikungunya fever
- Photophobia
- Communicable diseases, emerging

Cómo citar este artículo: Redondo Granado MJ, Bermúdez Hormigo I, Guillén Pérez MA. Seguimiento de la fiebre chikunguña: a propósito de un caso importado. Rev Pediatr Aten Primaria. 2016;18:e115-e120.

INTRODUCCIÓN

La fiebre chikunguña (CHIK) es una enfermedad infecciosa originada por un arbovirus, transmitida fundamentalmente a través de picaduras de mosquitos. Es endémica en países del sudeste de Asia, África y Oceanía, habiéndose trasladado la epidemia recientemente a América, especialmente a la región del Caribe. Los casos habidos en España son, hasta el momento, importados.

CASO CLÍNICO

Niña de tres años y diez meses de edad, nacida en España, que acude a consulta a la vuelta de un viaje de vacaciones junto a sus padres y hermano a República Dominicana, país de procedencia de su familia, de un mes de duración. Refiere haber padecido CHIK durante la estancia en este país (junio de 2014). Tuvo fiebre, exantema cutáneo, dolores musculoarticulares intensos y astenia. Al parecer fue un diagnóstico únicamente clínico en un contexto de múltiples casos en su entorno, en la epidemia habida en el país en verano de 2014. También padecieron CHIK la madre y el hermano de 18 años. El tratamiento fue con analgésicos. La paciente también tuvo durante la estancia en República Dominicana una diarrea por ameba diagnosticada mediante coprocultivo y tratada con un fármaco que no recuerda. La paciente se encontraba bien cuando regresó a España en julio de 2014. Se realizó coprocultivo para descartar amebiasis, que fue negativo.

Tres meses y medio después de la vuelta del viaje, acude de nuevo a consulta por presentar molestias oculares y "cansancio ocular", así como fotofobia leve de diez días de evolución, según relata la familia y constatado también en el colegio. Se acompaña de mocos y tos, sin fiebre. En la exploración se observa únicamente una discreta hinchazón palpebral bilateral. Se diagnostica de probable conjuntivitis viral y no se pauta tratamiento. Diez días más tarde acude de nuevo por persistir la fotofobia. La exploración física fue normal, no se aprecian secreciones ni enrojecimiento oculares. La agudeza visual fue de 1 en ambos ojos. Se decide su derivación para valoración por Oftalmología, para descartar afectación corneal o uveal de probable origen infeccioso, incluido el virus CHIK. La exploración con lámpara de hendidura descarta signos de inflamación de estructuras oculares y se da el alta en observación. La fotofobia desapareció en días sucesivos sin tratamiento.

Tres meses después la paciente consulta de nuevo por hiporexia, coincidiendo con un periodo de estancamiento ponderal de 7-8 meses de duración (desde el viaje). Se realizó analítica general que fue normal. Se recuperó la curva ponderal en 3-4 semanas de forma espontánea. La paciente actualmente está asintomática, siendo controlada por pubarquia prematura detectada a los cuatro años y medio de edad, sin otros signos de pubertad adelantada. La determinación de hormonas sexuales, gonadotropinas, así como la edad ósea y la ecografía ovárica fueron normales. Quince meses después del inicio de los síntomas agudos de CHIK, se realizó serología a CHIK (inmunofluorescencia indirecta) para confirmación del caso, encontrándose una IgM negativa e IgG positiva con una titulación de 1:320 (valores significativos > 1: 10).

La madre padeció dolores articulares durante aproximadamente dos meses después de la enfermedad aguda de CHIK.

DISCUSIÓN

CHIK es una enfermedad causada por el virus chikinguña, un *Alphavirus* de la familia *Togaviridae*. Es transmitido principalmente por la picadura de mosquitos del género *Aedes*, sobre todo por *Aedes aegypti* y *Aedes albopictus*, aunque existen otras vías de transmisión como la transplancentaria (al final del embarazo), transfusión sanguínea y otras[1]. Los humanos son el reservorio principal de virus.

Aunque se sospecha que las epidemias de CHIK pueden existir desde el siglo XVIII, fue descrita por primera vez en 1952 en Tanzania. Desde entonces

y hasta el año 2000 se han descrito millones de casos autóctonos en África, Asia y las islas del Pacífico. Tres pequeños brotes autóctonos se han dado en Europa entre 2010 y 2014, uno en el norte de Italia y dos en Francia, transmitidos a través del *Aedes albopictus* local. A finales del 2013 el CHIK fue descrito en América por primera vez; un año después ya estaba presente en 49 países o regiones de América Central (incluidas islas del Caribe), América del Sur y del Norte, con casi un millón de casos sospechosos. La epidemia fue especialmente importante en verano de 2014 en República Dominicana, coincidiendo con el viaje de la paciente y su familia. España se encuentra libre de CHIK autóctono, pero el virus se introduce con viajeros infectados procedentes de áreas con transmisión activa[2,3]. Según el Boletín Epidemiológico del Ministerio de Sanidad, en 2014 se registraron 266 casos de CHIK en España, como impacto del brote americano (el 96% procedían de allí, fundamentalmente de República Dominicana). En Castilla y León se notificaron 13 casos en el año 2014 y nueve en el 2015.

El periodo de incubación oscila entre 1-12 días, con un promedio de tres a siete días. Sin embargo, no todos los individuos infectados desarrollarán síntomas. La fase aguda se caracteriza por inicio súbito de fiebre alta y dolor articular severo. Otros síntomas son cefalea, dolor de espalda, mialgias, náuseas, vómitos, poliartritis, *rash*, dolor retroocular, conjuntivitis, diarrea y síndrome meníngeo. En raras ocasiones aparecen complicaciones tales como miocarditis, hepatitis, y trastornos oculares y neurológicos. Los grupos de mayor riesgo son las embarazadas en las últimas semanas de gestación, los neonatos, los pacientes con comorbilidades y las personas mayores. El diagnóstico diferencial debe plantearse fundamentalmente con el dengue[4,5].

Aunque la fase aguda dura de tres a diez días y se sigue de mejoría en la mayoría de los pacientes, en un 30-50% los síntomas reaparecen a los 2-3 meses con exacerbación de los dolores articulares, trastornos vasculares, fatiga y síntomas depresivos. En un porcentaje menor, estos síntomas pasan a la fase crónica más allá de tres meses, con artralgia como síntoma más frecuente, y también presentan debilidad, fatiga y depresión, que pueden durar años. La edad menor de cinco años constituye uno de los factores de riesgo para las formas crónicas[5]. Así mismo, déficits cognitivos y sensoriales también pueden permanecer durante años, especialmente si se padeció la infección en periodo neonatal[2].

En los niños es más común que en adultos la enfermedad asintomática (35-40%), y entre los hallazgos clínicos son más frecuentes la fotofobia, síntoma principal del caso presentado, las manifestaciones hemorrágicas, así como la erupción de ampollas en menores de seis meses. La afectación del sistema nervioso central parece ser más significativa de lo que se documentó previamente, especialmente en niños (14-32%) con aparición de convulsiones febriles fuera de la edad típica, encefalopatía aguda, meningoencefalitis, etc. En el caso presentado apareció la pubarquia precoz después del padecimiento de CHIK, pero entre la lista de posibles secuelas de la eventual afectación del sistema nervioso central (SNC) del CHIK no está descrito el adelanto puberal[2], aunque si se ha descrito tras otras infecciones víricas.

El CHIK parece tener repercusión en el embarazo, con notificaciones de abortos y transmisión maternoinfantil. Las madres afectadas en el periodo perinatal pueden transmitir la enfermedad por transmisión vertical. El CHIK neonatal está asociado a fiebre, dolor, edema, manifestaciones cutáneas, crisis convulsivas, alteraciones ecocardiográficas, complicaciones hematológicas, del sistema nervioso (meningoencefalitis), así como fallo multiorgánico[2,4]

El diagnóstico se realiza por el cuadro clínico en situación de epidemia, y con pruebas de laboratorio en zonas no epidémicas como en nuestro medio. Durante la primera semana de enfermedad mediante cultivo del virus, detección con reacción en cadena de la polimerasa (PCR) o por serología IgM. A partir de la segunda semana se puede hacer mediante demostración de seroconversión con determinación de IgM e IgG. En nuestro caso no se realizó

serología en un principio, ya que la paciente estaba asintomática al llegar a España; la determinación se hizo más tarde para confirmación diagnóstica y seguimiento clinicoepidemiológico. Ya que esta niña no había estado antes fuera de España, se descarta que la serología positiva IgG fuera anterior al viaje. Se cree que una vez expuestos al virus los individuos desarrollan inmunidad prolongada que les protege contra la reinfección[2,4,6]. El tratamiento del CHIK es sintomático y se basa en analgésicos. Hasta el momento, no existe una vacuna para prevenir la infección por el virus[1].

Tanto la fotofobia como el dolor retroocular son síntomas descritos en el cuadro clínico de CHIK de forma aislada o asociada a inflamación ocular[4]. Las manifestaciones oculares de CHIK pueden estar presentes en el momento de la fiebre (fotofobia, conjuntivitis) o también después de varias semanas en la fase subaguda o crónica de la enfermedad; la uveítis anterior, la neuritis óptica y la retinitis son las patologías más comunes[7,8]. El mecanismo exacto de afectación ocular es incierto, aunque existen dos hipótesis: la participación directa viral, ya que se han detectado antígenos del virus CHIK en la córnea, esclera, iris y cuerpos ciliares, y la respuesta inmunitaria retardada en los casos de episcleritis, retinitis, panuveítis y neuritis óptica[7,8]. Los síntomas guías de nuestro caso, fotofobia y molestia ocular, pueden presentarse en la fase aguda, pero también pueden constituir síntomas de afectación corneal o uveal, que conviene descartar dada la potencial gravedad de la inflamación de estas estructuras. Generalmente el CHIK ocular tienen una evolución benigna, pero la neuritis óptica puede dejar una pérdida visual permanente[8]. Por tanto, es importante la exploración con lámpara de hendidura por parte del oftalmólogo, considerando que en nuestro medio ni pediatras ni oftalmólogos teníamos experiencia previa en CHIK.

Debido al gran número de inmigrantes en nuestra población atendida, sobre todo procedente de Latinoamérica, pretendemos diseñar una encuesta de vigilancia epidemiológica de retorno: fechas de ida y de vuelta, país del viaje, antecedente de embarazo, enfermedades habidas durante la estancia y el viaje, así como vigilancia de síntomas durante al menos dos semanas tras la vuelta (fiebre, vómitos, diarrea, dolores musculares y articulares, exantema, etc.), con el fin de detectar síntomas de las principales infecciones víricas transmitidos por picaduras de artrópodos que suelen ser leves e inespecíficos, de tipo gripal, fundamentalmente dengue, CHIK, y el más reciente virus zika, de particular morbilidad embriofetal.

CONCLUSIONES

Aunque en España no ha habido ningún caso autóctono de CHIK, cada año se detectan casos importados procedentes de zonas endémicas. El hecho de que uno de los destinos más frecuentes de los viajeros internacionales españoles sea Latinoamérica hace esperable que el número de casos importados se vea incrementado. Por otra parte, la presencia del vector *Aedes albopictus* (mosquito tigre) en la costa mediterránea, también en la española desde 2004, aumenta el riesgo de que se establezca la circulación del virus en el territorio y por tanto una posible transmisión autóctona (Fig. 1). Similares consideraciones podrían ser superponibles por la similitud de ambas entidades, para la emergente epidemia por virus zika. Es recomendable pues conocer el cuadro clínico y la epidemiología del CHIK[9], así como difundir el protocolo nacional de vigilancia de CHIK entre los profesionales sanitarios[10], para de esta forma detectar lo antes posible los casos importados, y autóctonos si hubiera, y romper su papel como fuente de infección.

CONFLICTO DE INTERESES

Los autores declaran no presentar conflictos de intereses en relación con la preparación y publicación de este artículo.

ABREVIATURAS

CHIK: fiebre chikunguña • **PCR:** reacción en cadena de la polimerasa • **SNC:** sistema nervioso central.

Figura 1. Contexto del chikunguña en España: la coincidencia de presencia del vector (mosquito tigre) con la existencia de los casos de chikunguña importados constituye una situación de riesgo de una eventual aparición de brotes autóctonos

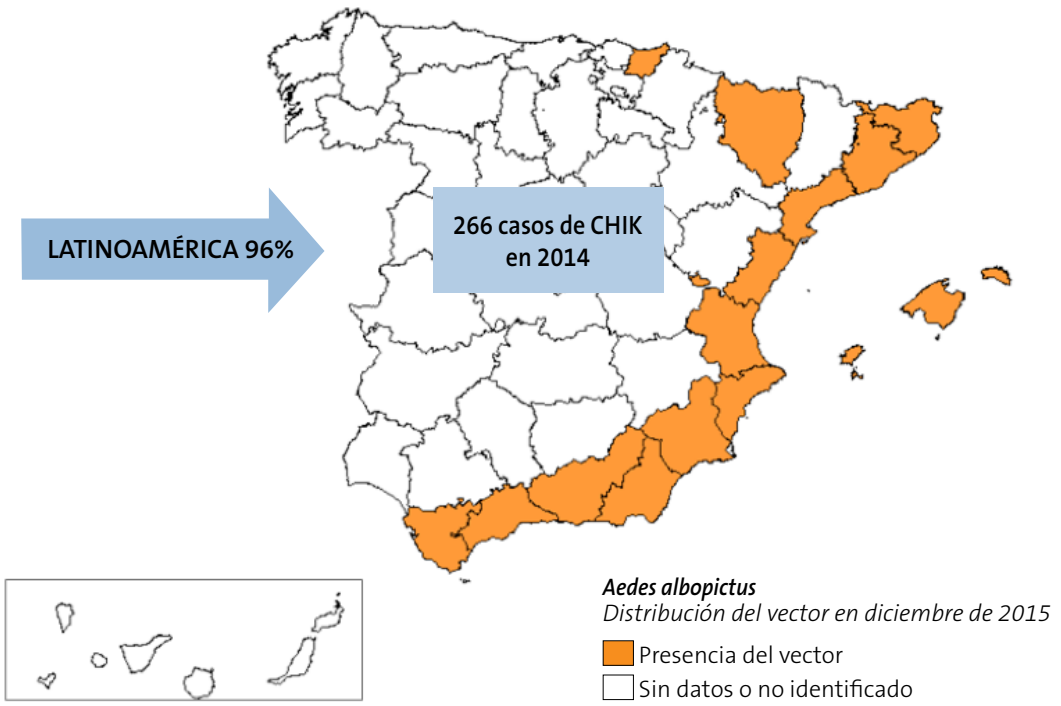

Adaptada de Centro de Coordinación de Alertas y Emergencias Sanitarias, Secretaría General de Sanidad y Consumo, Dirección General de Salud Pública, Calidad e Innovación, Ministerio de Sanidad, Servicios Sociales e Igualdad. Resumen de los resultados sobre la vigilancia entomológica en aeropuertos y puertos frente a vectores importados de enfermedades infecciosas exóticas, y vigilancia de potenciales vectores autóctonos de dichas enfermedades. Anexo 1. En: Ministerio de Sanidad, Servicios Sociales e Igualdad [en línea] [consultado el 05/09/2016]. Disponible en www.msssi.gob.es/profesionales/saludPublica/ccayes/activPreparacionRespuesta/doc/Resumen_Vigilancia_entomologica_2015.pdf

BIBLIOGRAFÍA

1. Wilson ME, Hirsh MS, Baron EL. Chikungunya fever. En. UpToDate [en línea] [consultado el 05/09/2016]. Disponible en www.uptodate.com/contents/chikungunya-fever
2. Ritz N, Hufnagel M, Gérardin P. Chikungunya in children. Pediatr Infect Dis J. 2015;34:789-91.
3. Ministerio de Sanidad, Servicios Sociales e Igualdad, Centro de Coordinación de Alertas y Emergencias Sanitarias. Evaluación rápida del Riesgo de transmisión de fiebre por virus de Chikungunya en España. 27 de agosto de 2015. En: Ministerio de Sanidad, Servicio Sociales e Igualdad [en línea] [consultado el 05/09/2016]. Disponible en www.msssi.gob.es/profesionales/saludPublica/ccayes/alertasActual/docs/ERR_Chikungunya_27.08.2015.pdf
4. Ministerio de Sanidad, Servicios Sociales e Igualdad. Información para profesionales sanitarios. Fiebre chikungunya. Adaptado de la Organización Panamericana de Salud. Julio 2014. En: Ministerio de Sanidad, Servicio Sociales e Igualdad [en línea] [consultado el 05/09/2016]. Disponible en www.msssi.gob.es/profesionales/saludPublica/ccayes/alertasActual/docs/Informacion_Profesionales_Sanitarios_CHIKV.pdf
5. Frías Salcedo JA. Artículo de revisión. Aspectos clinicoepidemiológicos de la infección por virus Chikungunya. Enf Inf Microbiol. 2014;34:149-54.

6. Sánchez-Seco MP, Negredo I, Puente S, Pinazo MJ, Schuffenecker I, Tenorio A, *et al*. Diagnóstico microbiológico del virus chigungunya importado en España (2006-2007): detección de casos de viajeros. Enferm Infecc Microbiol Clin. 2009;27:457-61.
7. Mahendradas P, Avadhani K, Shetty R. Chikungunya and the eye: a review. J Ophthalmic Inflamm Infect. 2013;3:35.
8. Khairallah M, Kahloun R. Ocular manifestations of emerging infectious diseases. Curr Opin Ophthalmol. 2013;24:574-80.
9. Guidelines on clinical management of chikungunya fever. En: Organización Mundial de la Salud [en línea] [consultado el 05/09/2016]. Disponible en www.wpro.who.int/mvp/topics/ntd/Clinical_Mgnt_Chikungunya_WHO_SEARO.pdf
10. Centro Nacional de Epidemiología, Instituto de Salud Carlos III, Red Nacional de Vigilancia Epidemiológica. Protocolos de enfermedades de declaración obligatoria. Madrid, 2013. En: Instituto de Salud Carlos III [en línea] [consultado 05/09/2016]. Disponible en www.isciii.es/ISCIII/es/contenidos/fd-servicios-cientifico-tecnicos/fd-vigilancias-alertas/PROTOCOLOS_RENAVE.pdf