



## Esquistosomiasis como causa de hematuria macroscópica

A. Cabrejas Lalmolda<sup>a</sup>, M. García Vidal<sup>b</sup>, R. Conchello Monleón<sup>a</sup>, J. Galbe Sánchez-Ventura<sup>c</sup>

<sup>a</sup>MIR-Pediatría. Hospital Miguel Servet. Zaragoza. España • <sup>b</sup>MIR-Microbiología. Hospital Miguel Servet. Zaragoza. España • <sup>c</sup>Pediatra. CS Torrero La Paz. Zaragoza. España.

Publicado en Internet:  
4-octubre-2012

José Galbe Sánchez-Ventura:  
galbester@gmail.com

### Resumen

La esquistosomiasis (o bilarzhiasis) es una enfermedad parasitaria muy extendida en el mundo, que deberemos considerar en el diagnóstico diferencial de diversas entidades, predominantemente la hematuria, ante población inmigrante procedente de áreas endémicas.

Presentamos el caso de un varón de 11 años original de Gambia con hematuria macroscópica de larga evolución por esquistosomiasis vesical. El estudio microbiológico de orina demostró huevos de *Schistosoma haematobium*.

#### Palabras clave:

- Esquistosomiasis
- Hematuria

### Abstract

Bilharzia is one of the most prevalent parasitic diseases in the world, that we should consider in the differential diagnosis of different entities, such as hematuria, most of it occurs in immigrant population coming from endemic areas.

We present a case report of a child eleven years old original from Gambia, with gross hematuria due to vesical esquistosomiasis. The urinary microbiology study showed *Schistosoma haematobium* eggs.

#### Key words:

- Schistosomiasis
- Haematuria

## Schistosomiasis as a cause of gross hematuria

## INTRODUCCIÓN

La esquistosomiasis (o bilharziasis) es una enfermedad parasitaria que se estima afecta a más de 200 millones de personas en todo el mundo<sup>1,2</sup>, sobre todo a niños y adultos jóvenes en África y Oriente medio. Tras el paludismo es la segunda parasitosis a nivel mundial, por orden de prevalencia.

Es una enfermedad producida por trematodos, de los que existen cinco especies capaces de infectar al ser humano (*S. japonicum*, *S. mansoni*, *S. haematobium*, *S. mekongi* y *S. intercalatum*), pero de las que únicamente produce alteración urinaria el *Schistosoma haematobium*.

Los seres humanos se infectan por el contacto con agua contaminada con la forma infecciosa del parásito, las cercarias. Estas provienen de caracoles infectados y pueden penetrar directamente la piel humana intacta. Una vez que los esquistosomas pasan a la circulación sanguínea, tienen un tropismo especial por los plexos perivesicales (*S. haematobium*) o mesentéricos (resto de especies) (ver ciclo vital del microorganismo en <http://dpd.cdc.gov/dpdx/HTML/Schistosomiasis.htm>).

La principal patología asociada a esta infección aparece en el estadio crónico, que puede suceder meses o años tras el inicio de la parasitación, con la retención de huevos en los tejidos del huésped y la creación de lesiones granulomatosas crónicas en torno a los mismos. La formación de granulomas

en la pared vesical y en la unión ureterovesical origina las principales manifestaciones de la esquistosomiasis por *S. haematobium*: hematuria (más intensa al final de la micción), disuria y polaquiuria. Si la evolución es prolongada, se producen complicaciones como fibrosis vesical, estenosis ureteral e hidronefrosis, y de forma más infrecuente, insuficiencia renal crónica, y cáncer vesical.

## CASO CLÍNICO

Presentamos el caso de un varón de 11 años original de Gambia que consulta por hematuria macroscópica de predominio al final de la micción y disuria de un año de evolución; sin antecedentes de fiebre. Al realizar la anamnesis refieren un viaje reciente a su país de origen y en el transcurso del mismo varios baños en lagos de la región. La exploración física es anodina.

Ante la sospecha clínica de bilharziasis, se contacta con el Servicio de Microbiología del hospital de referencia, donde indican recogida de orina de tres días consecutivos, preferentemente del mediodía y del final de la micción (momento en que es máxi-

ma la excreción de huevos) y se solicita estudio mediante ecografía renovesical. El estudio microbiológico demostró huevos de *Schistosoma haematobium* (Fig. 1).

La ecografía vesical practicada (Fig. 2) puso de manifiesto un engrosamiento parietal que llegaba a alcanzar un grosor máximo de 9 mm en un radio de 20 mm, lo que sugiere esquistosomiasis, por lo que se prescribió tratamiento con praciquantel.

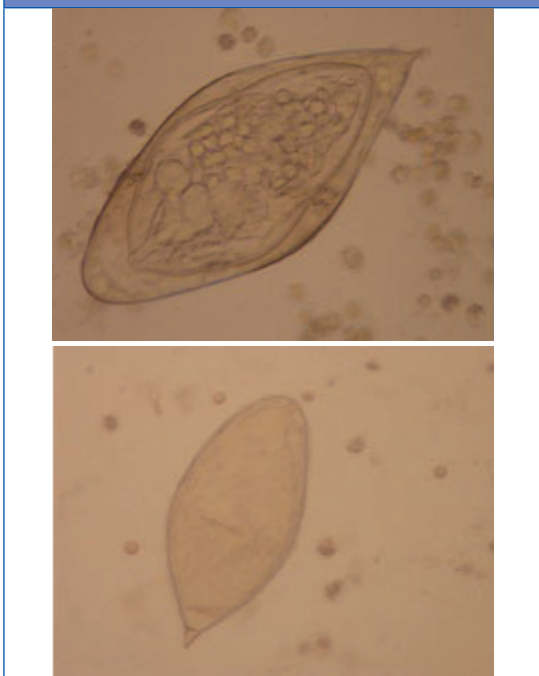
## DISCUSIÓN

La esquistosomiasis comporta un importante problema de salud pública en los países en vías de desarrollo. Constituye un conjunto de enfermedades parasitarias producidas por trematodos del género *Schistosoma*, siendo la infección por *S. haematobium* la principal responsable de la clínica urogenital. La infección tiene lugar de forma mayoritaria en niños y adolescentes (pico máximo entre los 10 y los 19 años), siendo más frecuente en el sexo masculino.

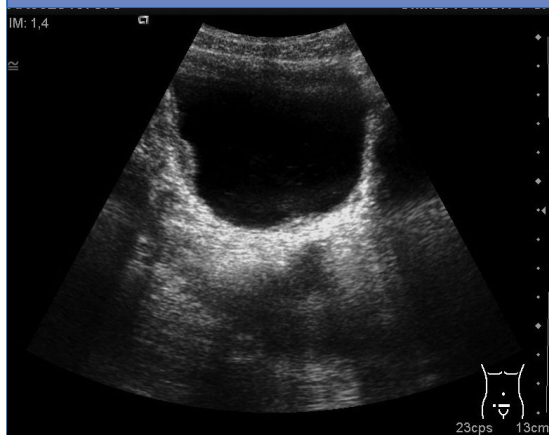Las manifestaciones clínicas van a depender de la fase del ciclo de parasitación. Inicialmente, puede aparecer una erupción maculopapular en el lugar de inoculación o bien un *rash* inespecífico una semana tras la primoinfección consecuencia de reacción inmunológica de hipersensibilidad. La enfermedad aguda debida a una reacción de hipersensibilidad desencadenada por la migración larvaria a los tejidos (síndrome de Katayama) consiste en la aparición de un exantema urticarial, fiebre, mialgias, malestar, cefalea, tos y/o dolor abdominal, así como hematuria en caso de *S. haematobium*. Puede haber eosinofilia y hepatoesplenomegalia. En esta fase, el diagnóstico diferencial debe plantearse con gastroenteritis, hepatitis A, B y C, virus de la inmunodeficiencia humana, salmonelosis e infección del tracto urinario.

La clínica de la esquistosomiasis se relaciona fundamentalmente con la respuesta crónica inflamatoria local al depósito tisular de los huevos y la obstrucción del tracto urinario en el caso de *S. hae-*

Figura 1. Huevos de *S. haematobium*



**Figura 2.** Ecografía vesical donde se objetiva engrosamiento parietal, sugestivo de esquistosomiasis



*matobium*. La formación de granulomas va a tener lugar en las zonas con máximo depósito de huevos, produciéndose la destrucción de los mismos y la consecuente formación de una intensa fibrosis. La hematuria va a ser el primer signo de infección establecida, y puede tener lugar tanto al comienzo de la infección como en la enfermedad crónica establecida.

El diagnóstico definitivo se establece mediante el examen de orina fresca centrifugada en la que se visualizan eritrocitos y huevos del parásito<sup>1,3</sup>. Estos van a poder clasificarse en sus diferentes especies en función de su tamaño característico, forma y localización de su espícula terminal o lateral. La recogida de la muestra ideal ha de tener lugar entre las 10:00 y las 14:00 horas para una máxima excreción de huevos, así como recoger orina durante tres días consecutivos y, a ser posible, realizar ejercicio o caminar antes de la recogida con el fin de facilitar el paso de los huevos a través de la mucosa y su posterior recogida en la orina.

El praziquantel es el tratamiento de elección<sup>4-6</sup>. Múltiples estudios han demostrado que se trata

de un medicamento seguro y eficaz para el tratamiento de las diversas formas de esquistosomiasis. Puede administrarse en dosis única de 40 mg/kg/dosis o en dos dosis de 20 mg/kg/dosis con una diferencia de 12 horas. Generalmente, un solo ciclo de tratamiento es curativo; sin embargo, la respuesta inmune de pacientes crónicamente infectados puede estar debilitada, condicionando así un fallo terapéutico y pudiéndose por ello administrar una segunda dosis de praziquantel a las 4-6 semanas, que consigue aumentar la tasa de curación.

A modo de conclusión, hay que destacar que, aunque se trata de una entidad infrecuente en nuestro medio, su incidencia está aumentando debido a la inmigración y debemos considerarla dentro de la patología importada. Dado que se trata de una enfermedad de sencillo diagnóstico, ante un alto índice de sospecha y una detallada anamnesis<sup>5</sup> deberemos pensar en ella ante población inmigrante procedente de áreas endémicas que consulte por hematuria y/o clínica miccional. En los últimos años, se ha observado un número creciente de autores que informan de casos de esquistosomiasis en localidades de nuestro entorno o cercanas<sup>7-10</sup>. Como medida preventiva, sería conveniente mantener un alto índice de sospecha de esta enfermedad, preguntar periódicamente a nuestros pacientes de origen subsahariano si viajan a sus países de origen y, en ese caso, realizar cribado con tira reactiva en orina, pues es conocida la alta prevalencia de esquistosomiasis en algunos países de África, y en especial de Gambia.

#### CONFLICTO DE INTERESES

Los autores declaran no presentar conflictos de intereses en relación con la preparación y publicación de este artículo.

## BIBLIOGRAFÍA

---

1. Ross AG, Bartley PB, Sleight AC, Olds GR, Li Y, Williams GM, *et al.* Schistosomiasis. *N Eng J Med.* 2002;346:1212-20.
2. Navarro Cabañas G, García Sánchez N, Rubio Rubio R, Izaguirre Zugazaga C, Clavel Parrilla A, Seral García C. Esquistosomiasis urogenital: un diagnóstico sencillo. *An Pediatr (Barc).* 2006;64:290-2.
3. Romero Gil R, Arriba Muñoz A, Ruiz del Olmo Izuzqui-za I, Royo Pérez D, Romero Salas Y, Justa Roldán ML, *et al.* Esquistosomiasis urinaria como causa de macrohematuria. *Bol Pediatr Arag Rioj Sor.* 2010;40:7-10.
4. Neal PM. Schistosomiasis, an unusual cause of ureteral obstruction: a case history and perspective. *Clin Med Res.* 2004;2:216-27.
5. Uberos J, Gamarra M, Prados E, Narbona-López E. Importancia de la anamnesis en el diagnóstico de esquistosomiasis urinaria. *An Pediatr (Barc).* 2010;73:214-6.
6. Botros S, Pica-Mattochia L, William S, El-Lakkani N, Cioli D. Effect of praziquantel on the immature stages of *Schistosoma haematobium*. *Int J Parasitol.* 2005;35:1453-7.
7. Beisti A, Lasarte JJ. Schistosomiasis urogenital. *Bol Pediatr Arag Rioj Sor.* 2011;41:86.
8. Sánchez-Molina Acosta MI, Sanz Izquierdo MP, Vicente Caro B, Undabeitia Santisteban E, Jaren MJ. Infección vesical por *Schistosoma haematobium*. *Semer-gen.* 2010;36:529-32.
9. Gairi Burgués MA, Bosch Muñoz J, Llusá Parramon A, Gomá AR. *Schistosoma haematobium* como causa de hematuria. *An Esp Pediatr.* 2002;56:368-9.
10. Ramos Macías L, Sebastián García R, Alcuaz Romano R, Jiménez Toledo M, Santana Salcedo B. Esquistosomiasis: una enfermedad importada. *Rev Pediatr Aten Primaria.* 2010;12:425-30.